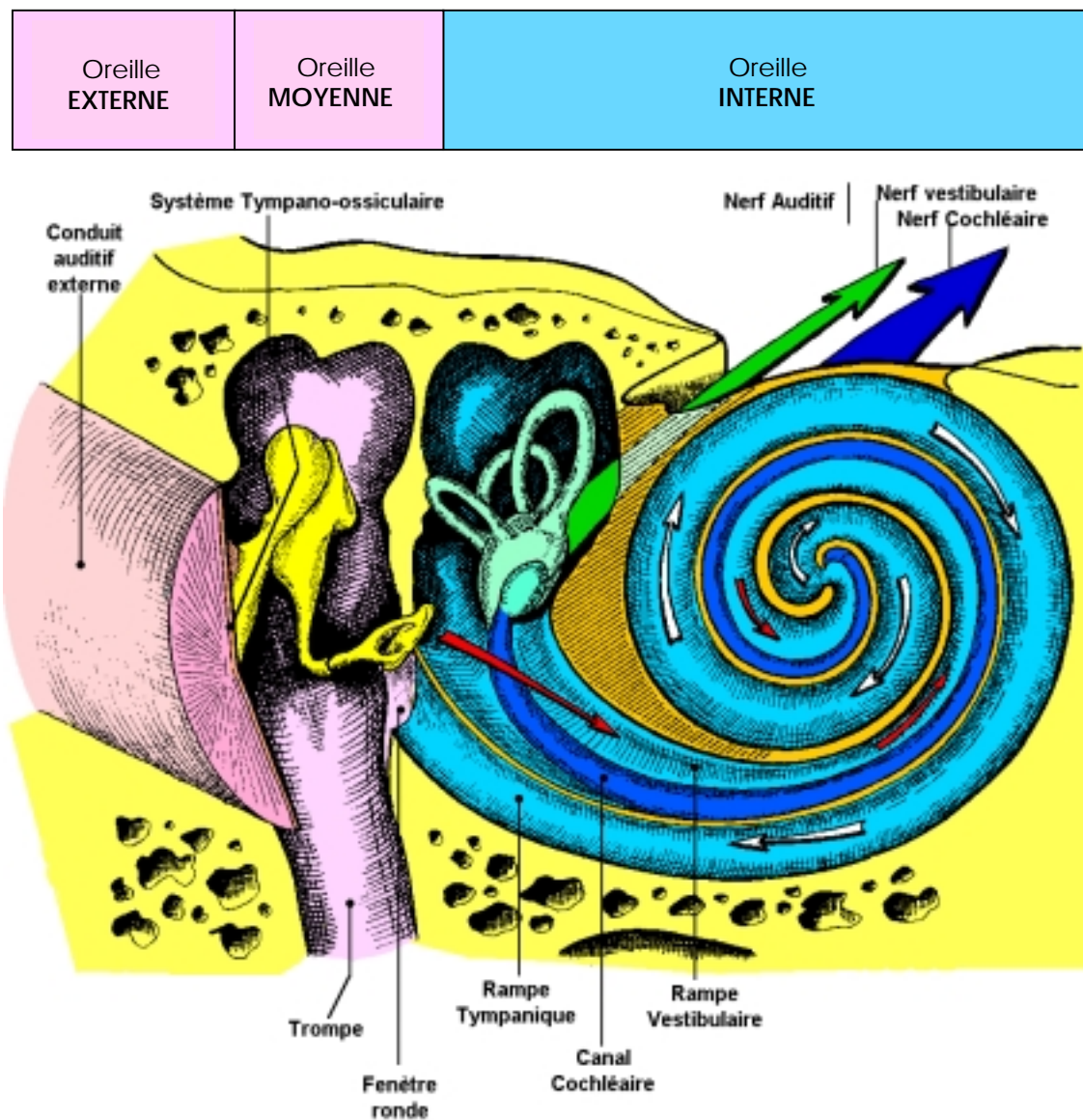


UNE NOUVELLE OTITE BARO TRAUMATIQUE ??

Tous les plongeurs connaissent les baro traumatismes de l'oreille moyenne et ceux de l'oreille interne (Voir article de Mai 98 : MECANISMES D'ACQUISITION D'UN BAROTRAUMATISME D'OREILLE INTERNE sur site Internet du CD 95)

RAPPEL ANATOMIQUE :

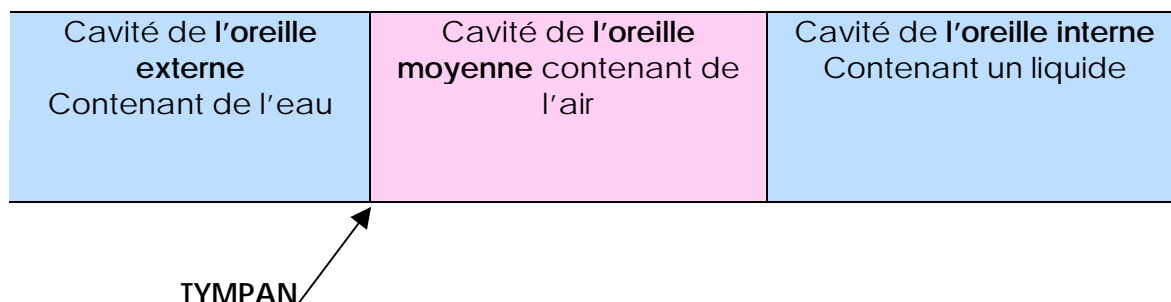


En rose : cavités ou conduits remplis d'**air**
 En bleu ou vert pâle cavités remplies de **liquide**
 En jaune et orangé : **Os**

RAPPEL PHYSIOLOGIQUE :

Nous pouvons voir sur ce schéma que lorsque le sujet évolue à l'air libre l'oreille externe et l'oreille moyenne sont des cavités contenant de l'air tandis que l'oreille interne contient un liquide.

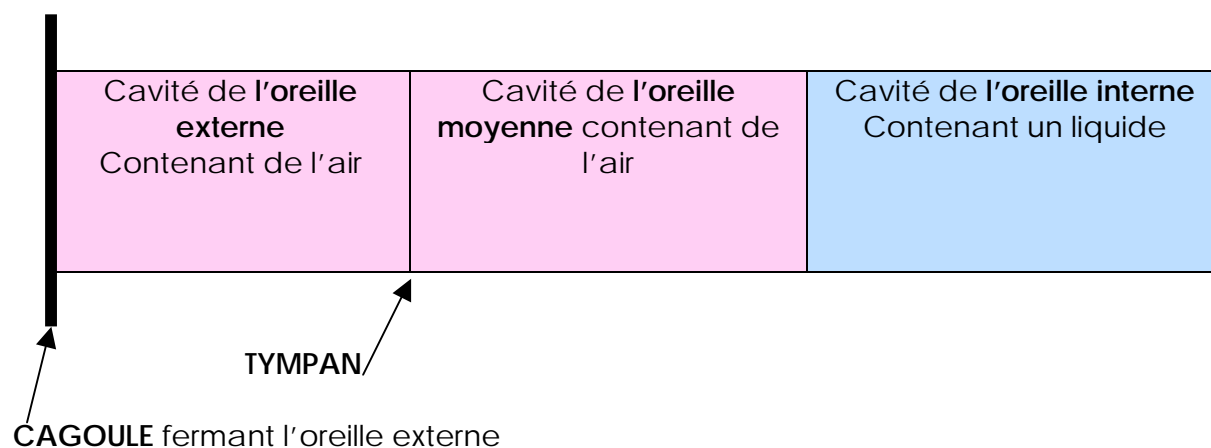
Par contre lorsque le sujet évolue sous l'eau l'oreille externe se remplit d'eau.



On comprend mal qu'il puisse y avoir un traumatisme de l'oreille externe puisqu'il ne s'agit pas d'une cavité close et que de plus elle se remplit d'eau, élément incompressible. Alors ?

Alors ce qui était la règle il y a peu, tend à ne plus l'être. Je m'explique, dans le temps les plongeurs loisirs n'utilisaient que des combinaisons humides alors qu'à présent de plus en plus de plongeurs utilisent des semi étanches ou des étanches à cagoules indépendantes et cela modifie la donne. Les cagoules sont ajustées avec une jupe en latex ou en tranché empêchant l'eau de pénétrer et l'oreille externe devient une cavité fermée emplies d'air.

Le schéma devient :



MECANISME de constitution du baro traumatisme :

Premier cas de figure : Le plongeur effectue son Valsalva normalement, l'oreille moyenne se trouve en surpression par rapport à l'oreille externe, le tympan bombe vers l'extérieur. Il y a, dans l'oreille moyenne, équilibre entre les liquides biologiques (qui se mettent instantanément à la pression hydrostatique ambiante) et la pression de l'air. Par contre dans l'oreille externe la pression de l'air reste grossièrement au niveau de la pression atmosphérique du départ et l'on se trouve alors dans la même situation que celle du placage de masque (Dépression relative dans la cavité contenant de l'air, par rapport aux tissus vascularisés qui sont eux en équipression

avec le milieu hydrostatique) cet état de chose amène la formation d'hématomes, de saignements. (Voir l'article sur les sinus de juillet 97 : DOULEURS ET SAIGNEMENTS AU NIVEAU DES CAVITES AERIQUES A PAROIS SOLIDES : POURQUOI ?)

Dans cette configuration on observe donc des hématomes avec suffusions hémorragiques au niveau de la peau du conduit auditif externe et au niveau du feuillet externe du tympan ainsi que des lésions tympaniques liées à sa déformation de celui ci vers l'extérieur. A noter : la peau du conduit étant très fragile les hématomes se forment prioritairement à ce niveau et les saignements qui suivent de peu comblent le conduit ce qui met fin au processus, les lésions tympaniques sont donc généralement modérées.

Surtout il n'y a pas de suffusions hémorragiques au niveau de l'oreille moyenne. On est en présence d'une otite barotraumatique d'oreille externe pure.

Second cas de figure : Le plongeur n'effectue pas correctement le Valsalva. Il règne la même pression dans l'oreille moyenne et dans l'oreille externe à savoir la pression atmosphérique, le tympan ne bouge pas. Les hématomes et les suffusions hémorragiques se produisent dans l'oreille externe ET dans l'oreille moyenne ET au niveau du tympan sur ses 2 faces. **On est en présence d'une otite barotraumatique d'oreille moyenne et d'oreille externe.**

PREVENTION :

Prendre la précaution de positionner la jupe du masque sous le rebord de la cagoule afin de pouvoir y insuffler de l'air lors de la compensation du masque ou à la demande.

ATTITUDE Médicale :

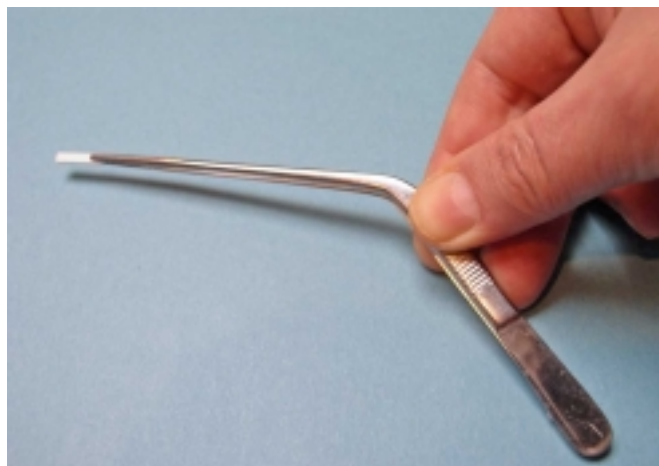
Une simple otite barotraumatique externe n'est pas une véritable contre indication à la plongée. Mais il est très difficile de faire le diagnostic et d'éliminer une otite barotraumatique d'oreille moyenne car le conduit est plein de sang et est déformé par l'hématome, le tympan n'est généralement pas visible.

Il faut : nettoyer le conduit au sérum physiologique ou à l'eau oxygénée boriquée mettre en place un pansement Pope Ear Wick en Merocel que l'on imbibera d'Oflocet auriculaire ce qui aura pour effet de le faire gonfler, l'hématome sera comprimé. Le pansement sera retiré le lendemain, le tympan pourra alors être examiné et si son aspect est satisfaisant, si sa mobilisation par la pratique de la méthode de Valsalva peut être observée on pourra ré autoriser la plongée.

Vue grandeur nature
d'une mèche Pope
dans son emballage,
(Recto Verso)



La mèche
pope
Se pose à
l'aide d'une
pince
coudée (De
préférence)



Uni dose d'Oflocet Auriculaire

